ВОССТАНОВЛЕНИЕ АЛЬВЕОЛЯРНОЙ ЧАСТИ НИЖНЕЙ ЧЕЛЮСТИ В ДИСТАЛЬНЫХ ОТДЕЛАХ ДЛЯ УСТАНОВКИ ДЕНТАЛЬНЫХ ИМПЛАНТАТОВ (часть 1)

Московский государственный медико-стоматологический университет
Центр имплантологии и пародонтологии «ДЕНТ-СТУДИО»

проректор МГМСУ, зав.каф. пропедевтической стоматологии
д.м.н., проф. Э.А. Базикян

врач хирург-стоматолог, к.м.н. Смбатян Б.С.

Восстановление зубных рядов путем установки внутрикостных имплантатов сегодня уже не эксклюзивный метод лечения. Все большее количество пациентов осознают необоснованность предрассудков об отторжении имплантатов, и все большее количество врачей-стоматологов понимают целесообразность восстановление зубных рядов путем создания опорных единиц дентальными имплантатами, избегая при этом объединения зубов мостовидными конструкциями с потерей естественных векторов физиологической подвижности, не говоря о съемных конструкциях.

Однако ограничивающим фактором для установки имплантатов является атрофия костной ткани. Несмотря на многочисленные способы восстановления утраченного объема костной ткани (ВУОКТ), этот фактор является противопоказанием при установке имплантатов. Существующие методы ВУОКТ занимают определенное место в работе хирургов-стоматологов. Вместе с тем складывается ситуация когда отсутствие опыта применения различных способов ВУОКТ приводит к тому, что специалист отдает предпочтение уже отработанным методам, которые при определенных ситуациях могут быть менее эффективными. Данная работа предполагает прояснить ситуацию в вопросах выбора наиболее адекватного, а значит и эффективного способа ВУОКТ в зависимости от конкретной клинической задачи.

Классифицируя методы по восстановлению утраченного объема костной ткани их можно объединить в следующие группы:

1. Направленная тканевая регенерация (НТР) – установка барьерных мембран с аугментацией костного материала.
2. Аутотрансплантация костных блоков (графтов).
3. Метод дистракционного остеогенеза.

Наиболее часто подобные вмешательства проводятся в дистальных отделах нижней челюсти и именно они вызывают наибольший интерес у практикующих врачей-имплантологов.

По характеру атрофии костной ткани альвеолярного гребня в данном сегменте можно рассматривать следующие клинические группы:

1. горизонтальная атрофия

2.вертикальная атрофия

3. сочетанная атрофия (горизонтальная и вертикальная)

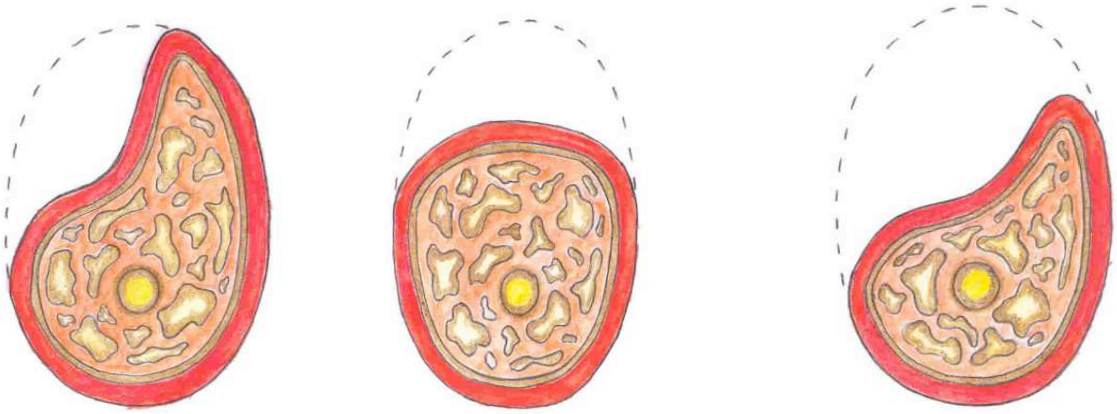

Надо отметить, что ВУОКТ аутокостными блоками и методами НТР возможны во всех трех группах, однако в каждой группе имеются свои особенности применения того или иного метода. Рассмотрим отдельно каждую группу.

1. Методы ВУОКТ при горизонтальной атрофии гребня являются с технической точки зрения наиболее простыми. Это объясняется наличием широкого вертикального кровоснабжающего ложа, достаточным объемом мягких тканей которыми при незначительной мобилизации можно закрыть зону регенерации.

Для горизонтального восстановления костной ткани в дистальном отделе нижней челюсти целесообразно проводить забор костных блоков по наружной косой линии нижней челюсти, т.к. в данной области возможно получение длинных кортикальных блоков с широкой вершиной и узким основанием(рис.1 а,б). При горизонтальной атрофии костной ткани, используя метод трансплантации аутокостных блоков, становится возможным установка имплантатов через 3 месяца после операции. В случае ВУОКТ с применением нерезорбируемых мембран установку имплантатов проводят не ранее чем через 6 месяцев. Возможность установки имплантатов через 3 месяца является преимуществом метода трансплантации костных блоков, основным недостатком которого является наличие неровного костного контура и необходимость сглаживания поверхности гребня перед дентальной имплантацией. Недостатком является также возможность склерозирования трансплантатов, и как следствие на томограмме визуализируется костная ткань с плотностью 1000-1500ед. по шкале Хаунсфильда. Однако такая ткань не имеет адекватного кровоснабжения, что повышает вероятность ее экспозиции после проведения дальнейших хирургических вмешательств в этой зоне.

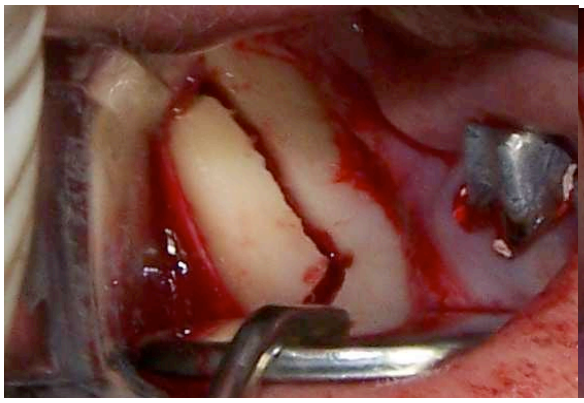

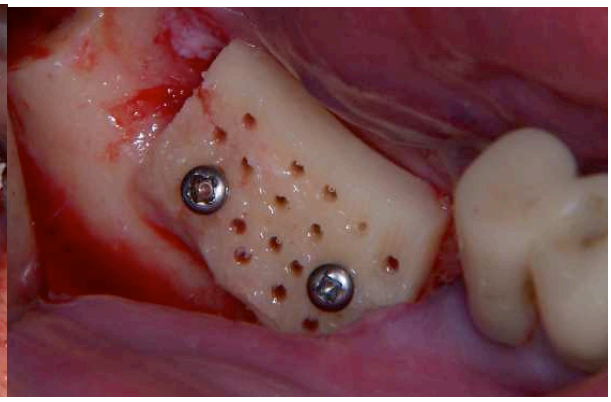

Рис.1а. забор аутокостного блока по наружной косой линии

Рис.1 б. костный блок зафиксирован микровинтами после декортикации

ВУОКТ методами НТР возможно только с использованием нерезорбируемых мембран, и в большинстве случаев мембран с титановым каркасом. Перед установкой мембраны, для горизонтального расширения гребня, необходимо провести тщательную декортикацию поверхности кости, фиксировать микро- или минивинт с расположением шляпки на желаемом уровне горизонтального расширения. После этого производится аугментация биопластического костного материала, или измельченной аутокости и фиксация мембраны. ВУОКТ путем установки нерезорбируемой мембраны позволяет достичь идеального контура альвеолярного гребня, а в случае необходимости и с заданным центром. Недостатками является техническая сложность метода, длительный латентный период от 6 до 9 мес., а также в случае первичной экспозиции мембраны возможен нулевой исход(Рис.2-26).

Клинический пример №1 горизонтальное расширение гребня путем фиксации нерезорбируемой мембраны.

Пациентка К. обратилась с жалобами на отсутствие 36, 37. После проведения клинико-лабораторных исследований и компьютерной томографии пациентке поставлен диагноз:

D.S. Частичное отсутствие зубов -36, 37.

Горизонтальная атрофия альвеолярной части нижней челюсти в области отсутствующих 36, 37.

Пациентке составлен план лечения с учетом восстановления альвеолярной части нижней челюсти в области 36, 37 путем установки нерезорбируемой мембраны с последующей установкой дентальных имплантатов и ортопедическим лечением.

Рис.2 фиксированы тентовые микровинты, произведена декортикация поверхности кости

Рис. 3 производится фиксация нерезорбируемой мембраны Gore Tex TR6Y

Рис. 4 состояние через 6 месяцев

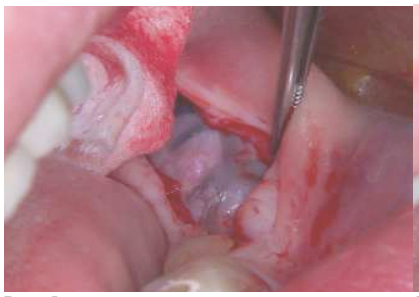

Рис. 5 проведен разрез мягких тканей, оголена поверхность мембраны

Рис. 6 сформированный альвеолярный гребень

Рис.7 фиксирован хирургический шаблон для установки дентальных имплантатов

Рис.8 установлены два винтовых имплантата

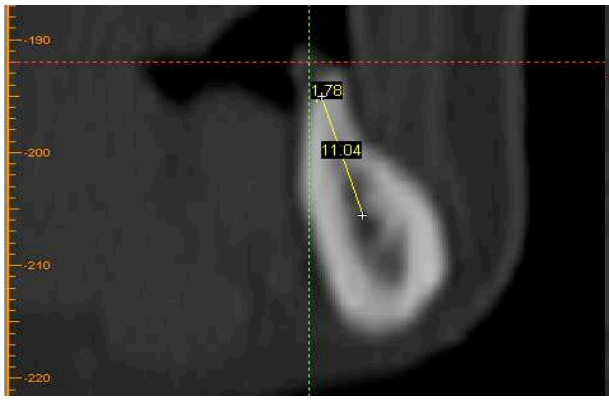

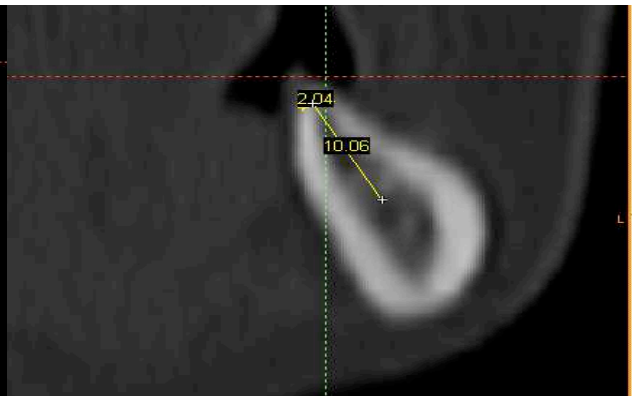

Рис. 9 компьютерная томограмма до реконструкции альвеолярного гребня в области отсутствующего 36

Рис.10 компьютерная томограмма до реконструкции альвеолярного гребня в области отсутствующего 37

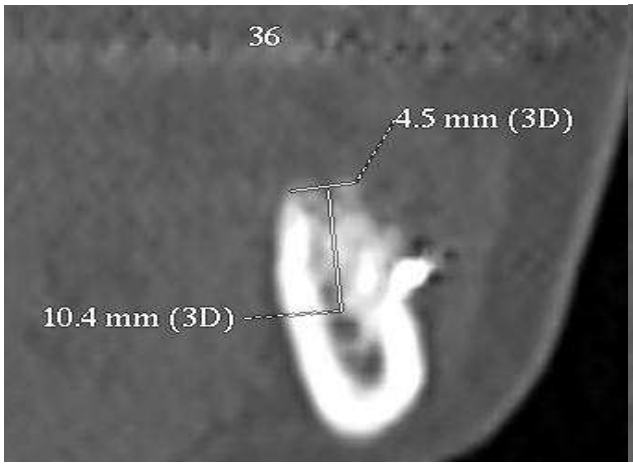

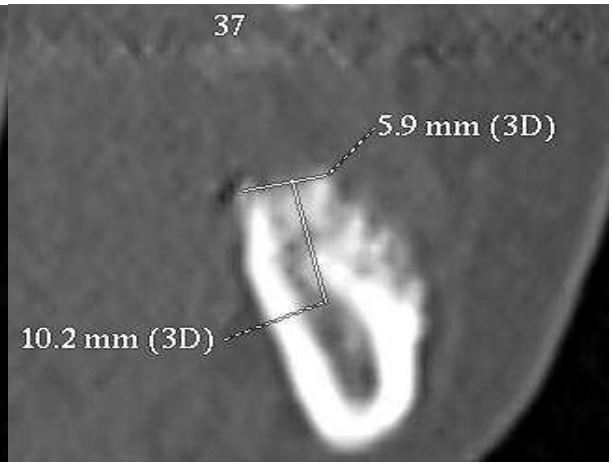

Рис.11 компьютерная томограмма после реконструкции альвеолярного гребня в области отсутствующего 36

Рис.12 компьютерная томограмма после реконструкции альвеолярного гребня в области отсутствующего 37

Таким образом у пациентки К. проведено горизонтальное восстановление альвеолярной части нижней челюсти в области отсутствующих 36,37 зубов на 2,5-

3 мм. и установлены имплантаты размером 3.4мм./10мм. в области 36. и 3,8мм./10мм. в области 37.

Клинический пример №2 горизонтальное расширение гребня путем фиксации нерезорбируемой мембраны.

Пациентка Н. обратилась с жалобами на отсутствие 34,35,36,37. После проведения клинико-лабораторных исследований и компьютерной томографии пациентке поставлен диагноз:

D.S. Частичное отсутствие зубов - 34, 35, 36,37.

Горизонтальная атрофия альвеолярной части нижней челюсти в области 34,35,36,37.

Пациентке составлен план лечения с учетом восстановления альвеолярной части нижней челюсти в области 34,35,36,37, путем установки нерезорбируемой мембраны, с последующей установкой дентальных имплантатов и ортопедическим лечением.

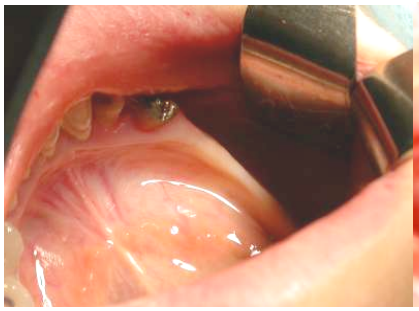

Рис.13 состояние до операции

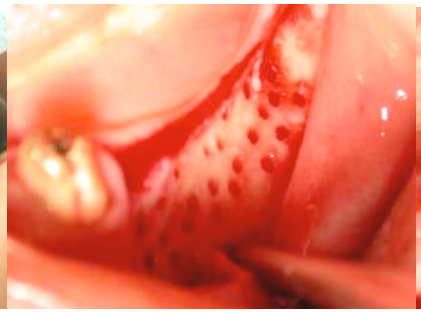

Рис.14 проведена декортикация поверхности кости

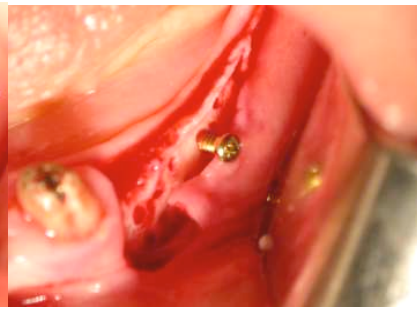

Рис. 15 фиксирован тентовый микровинт

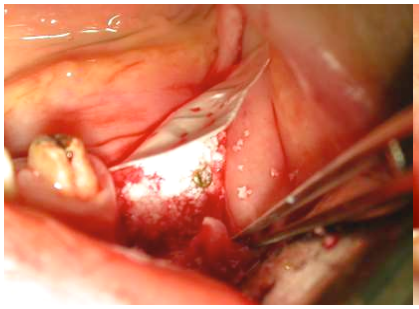

Рис.16 фиксация нерезорбируемой мембраны Gore Tex TR6Y с аугментацией Bio-Oss

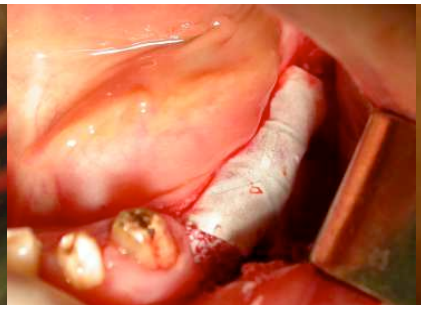

Рис. 17 завершена фиксация мембраны

Рис. 18 слизистонадкостничный лоскут ушит с применением шовного материала 5-0 и 7-0

Рис.19 состояние через 6 мес. после операции

Рис.20 проведен разрез мягких тканей, оголена поверхность мембраны

Рис. 21 установлены дентальные имплантаты - вид сверху

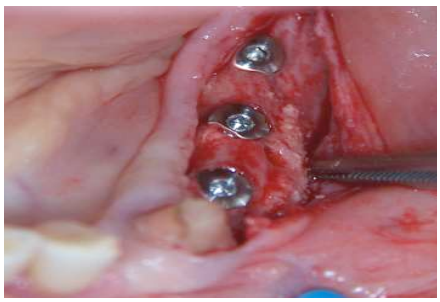

Рис.22 установлены дентальные имплантаты
вид спереди

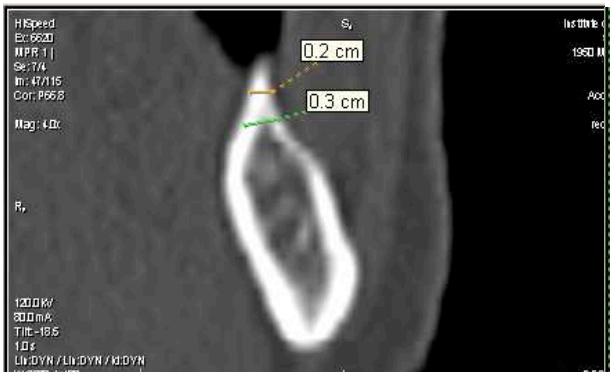

Рис. 23 компьютерная томограмма до реконструкции альвеолярного гребня в области отсутствующего 35

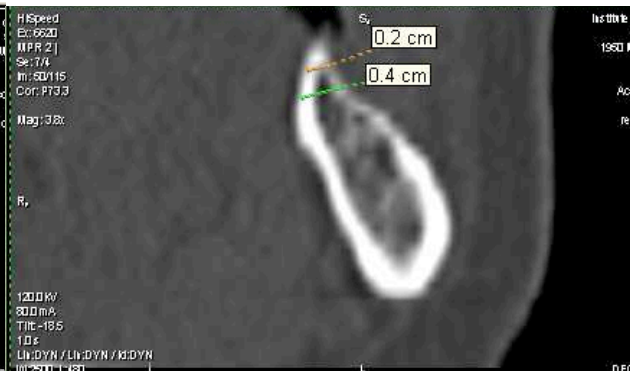

Рис.24 компьютерная томограмма до реконструкции альвеолярного гребня в области отсутствующего 37

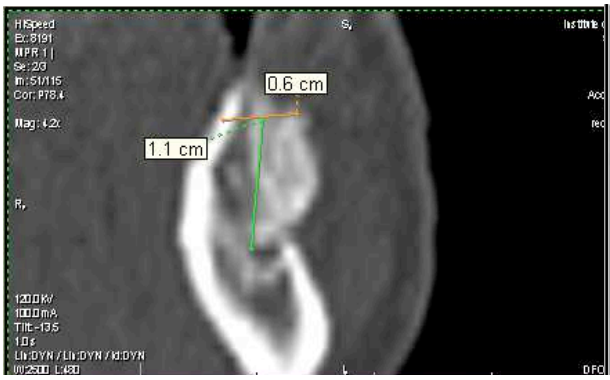

Рис. 25 компьютерная томограмма после реконструкции альвеолярного гребня в области отсутствующего 35

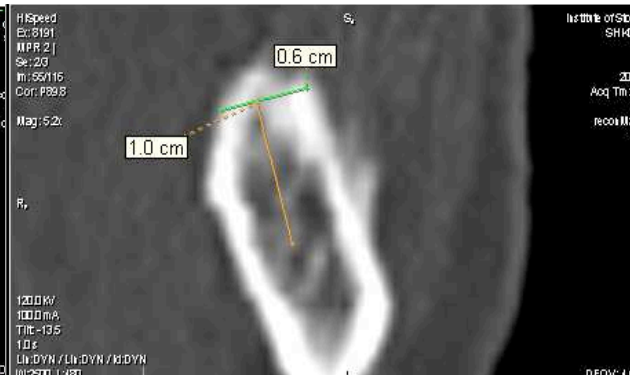

Рис.26 компьютерная томограмма после реконструкции альвеолярного гребня в области отсутствующего 37

Таким образом у пациентки Н. проведено горизонтальное восстановление альвеолярной части нижней челюсти в области отсутствующих 34,35,36,37 зубов на 4 мм. и установлены три имплантата размером 3.75мм./10мм.
Для наглядности представлены преимущества и недостатки двух методов восстановления костной ткани при горизонтальной атрофии альвеолярной части нижней челюсти в дистальных отделах в виде таблицы (таб.1).

таб.1

ГОРИЗОНТАЛЬНАЯ АТРОФИЯ ГРЕБНЯ			
аутотрансплантация костных блоков		метод НТР	
+	-	+	-
минимальный латентный период 3 месяца	затруднение в создании идеального контура костного гребня	Сравнительно меньший травматизм вмешательства	Сравнительная техническая сложность операции
Техническая простота выполнения операции	Создание доп. области хирургического вмешательства для забора костного блока	Возможность создания идеального контура альвеолярного гребня	при ранней экспозиции мембраны происходит полная потеря эффекта операции
Низкая себестоимость операции	возможный дефицит донорской костной ткани из внутриротовых источников		при отсроченной экспозиции возможна убыль до 40% аугм. материала
			Высокая себестоимость опрерации
			Минимальный латентный период 6 месяцев

2. **<u>Вертикальная атрофия альвеолярного гребня</u>** является более сложным для восстановления костной ткани, так как имеется ограниченное кровоснабжающее ложе, дефицит мягких тканей и как правило небольшая толщина слизистой оболочки полости рта.

Поверхностная фиксация костного блока для вертикального ВУОКТ нецелесообразна, т.к. сложно предварительно оценить выраженность кортикального слоя, степень кровоснабжения региона, а это может привести, если не к экспозиции мягких тканей, то к постепенному рассасыванию костного блока и отсутствию результата. Вертикальное восстановление костной ткани альвеолярного гребня с применением костных блоков наиболее прогнозируемо методом «сандвич»-пластики в модификации Ломакина М.В. Метод заключается в проведении горизонтального распила альвеолярной части с вестибулярной стенки и расщеплении гребня по распилу, но обязательным является сохранение слизистой оболочки с язычной стороны неотсепарованной от кости, для сохранения кровоснабжения у блока из данной области. Таким образом, верхняя часть

расщепленного гребня откидывается как «крышка сундука». В образованную щель в костной ткани фиксируется костный аутотрансплантат, который фактически будет иметь контакт только с губчатой костной тканью, полноценное первичное кровоснабжение от нижней платформы и частичное от верхней.

Клинический пример №3 вертикальное восстановление альвеолярного гребня методом «сандвич»-пластики.

Пациент С. обратился с жалобами на отсутствие большого количества зубов. После проведения клинико-лабораторных исследований и компьютерной томографии пациенту поставлен диагноз:
D.S. Частичное отсутствие зубов на верхней и нижней челюстях.

Вертикальная атрофия альвеолярной части нижней челюсти в области 33, 34, 35, 36, 37, 44, 45, 46, 47.

Пациенту составлен план лечения с учетом удаления 17,14, 12,22, восстановления альвеолярной части нижней челюсти в области 33, 34, 35, 36, 37, 44, 45, 46, 47, методом «сандвич» пластики, проведения операции синуслифтинг на верхней челюсти с обеих сторон и последующей установкой дентальных имплантатов, и ортопедического лечения.

Рис. 38 ортопантомограмма до начала лечения

Рис. 39 вертикальное расщепление гребня

Рис. 40 забор аутотрансплантата с наружной косой линии ветви нижней челюсти

Рис.41 фиксация трансплантата в распил гребня микропластиной

Рис.42 закрытие поверхности вмешательства мембраной Bio-Gide

Рис.43 ортопантомограмма после проведения реконструкции

Рис.44 состояние после раскрытия области через 6 месяцев

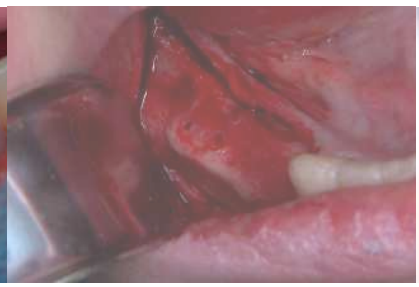

Рис. 45 состояние после снятия фиксирующих элементов

Рис.46 состояние после установки дентальных имплантатов с дополнительным наращивание на 1- 1,5мм (для уменьшения межоклюзионного расстояния)

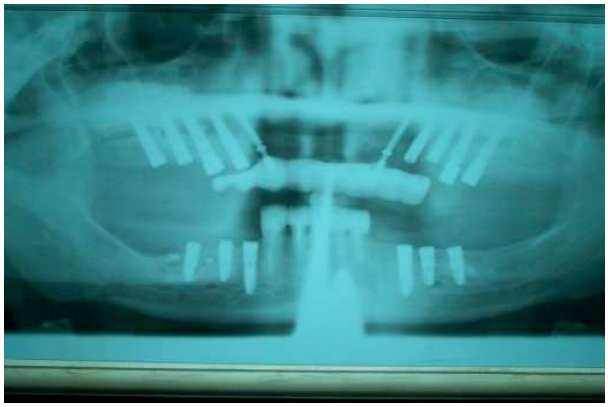

Рис. 47 ортопантомограмма после установки дентальных имплантатов

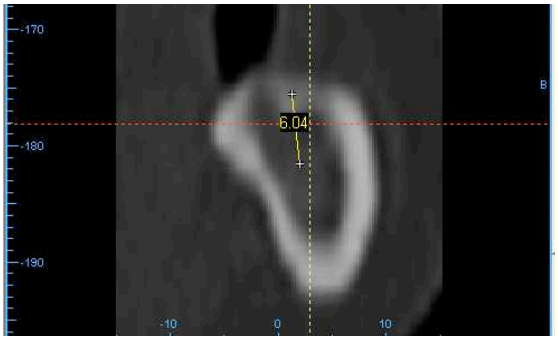

Рис. 48 компьютерная томограмма области 46 до реконструкции альвеолярной части



Рис. 49 компьютерная томограмма области 46 после реконструкции альвеолярной части

Таким образом у пациента С. произведено восстановление альвеолярной части нижней челюсти по вертикали на 4 мм. и установлены имплантаты длинной 10мм.

ВУОКТ методом НТР требует установки опорных – тентовых микро- или минивинтов для задания требуемой высоты фиксации мембраны и применении нерезорбируемых мембран с титановым каркасом. Большим плюсом метода является возможность задать желаемый центр, или центральную ось гребня, с учетом соотношения планируемого зубного ряда с антагонистами путем фиксации опорных микровинтов по данной траектории. Для аугментации целесообразно применять размолотую аутокость, т.к. применение искусственных костных заменителей вносит определенную степень риска в плане получения фиброзной ткани по завершению лечения. В случаях относительного дефицита костной ткани

во внутриротовых донорских областях возможно смешивание гранулированной аутокости и искусственных костных заменителей.

Важным фактором в применении нерезорбируемых мембран для вертикального восстановления костной ткани является ушивание мягких тканей над мембраной.

Для заживления разреза над мембраной необходимо:

1. достичь максимального сопоставления раневых поверхностей.
2. расщепление слизисто-надкостничного лоскута и ушивания каждого слоя по отдельности.
3. применение минимально инвазивных методик ушивания тканей с использованием микрохирургического инструментария и шовного материала диаметром 6-0 и 7-0.

Первичное заживление мягких тканей над мембраной является принципиальным моментом, т.к. при первичной экспозиции эффект операции сведется к нулю. Вторичная экспозиция(от 2 месяцев после операции) не столь пагубна и требует удаления мембраны, однако приводит не к полной, а лишь частичной резорбции аугментированной кости, приблизительно до 30%(Рис.27-48).

Клинический пример №4 вертикальное восстановление альвеолярного гребня с применением нерезорбируемых мембран.

Пациентка В. обратилась с жалобами на отсутствие 35, 36, 37, 45, 46, 47. После проведения клинико-лабораторных исследований и компьютерной томографии пациентке поставлен диагноз:

D.S. Частичное отсутствие зубов – 24,26, 35, 36, 37, 45, 46, 47.

Вертикальная атрофия альвеолярной части нижней челюсти в области 35, 36, 37, 45, 46, 47.

Пациентке составлен план лечения с учетом восстановления альвеолярной части нижней челюсти в области отсутствующих 35, 36, 37, 45, 46, 47 методом фиксации нерезорбируемых мембран с последующей установкой дентальных имплантатов и ортопедическим лечением.

Рис.27ортопантомограмма до лечения

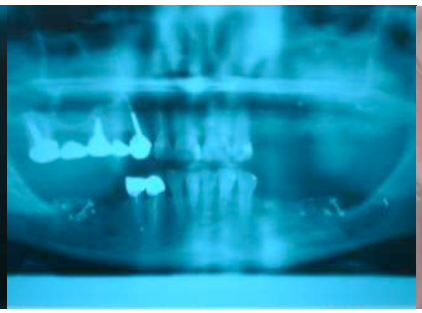

Рис.28 ортопантомограмма после проведения реконструкции альв. части н.ч.в дистальных отделах

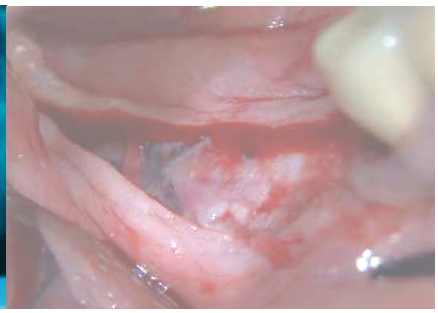

Рис.29 состояние после раскрытия мембраны через 6 месяцев

Рис.30 состояние после удаления вестибулярных опор мембраны

Рис.31 состояние после удаления мембраны

Рис.32 состояние после установки дентальных имплантатов на 1 мм. выше уровня кости (для частичного уменьшения межоклюзионного расстояния)

Рис.33 аугментация Bio-Oss

Рис. 34 фиксация Bio-Gide

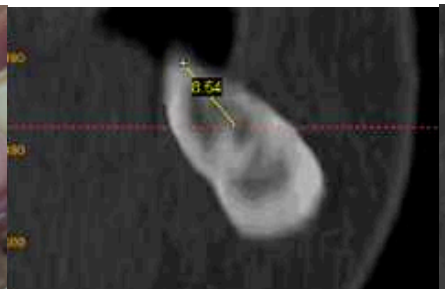

Рис. 35 компьютерная томограмма области 46 до реконструкции

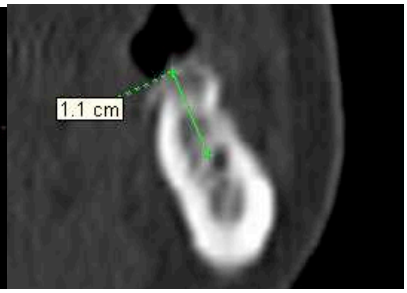

Рис.36 компьютерная томограмма области 46 после реконструкции(визуализируется вестибулярное выведение центра гребня)

Рис.37 состояние после установки формирователей десны

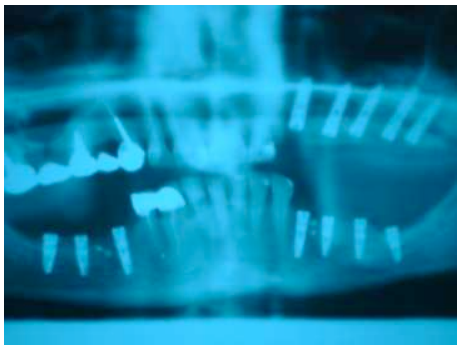

Рис. 38 ортопантомограмма после установки дентальных имплантатов

Таким образом у пациентки В. произведено восстановление альвеолярной части нижней челюсти на 3 мм. и произведена установка имплантатов длинной 10мм.

При вертикальной атрофии костной ткани возможно применение дистрактора, что позволяет восстанавливать значительный объем костной ткани. Однако использование данного метода в дистальном отделе нижней челюсти позволяет восстанавливать костную ткань по строго заданной траектории, т.е. в плоскости зоны фиксации дистрактора – вестибулярной костной стенке. В условиях даже минимальной атрофии вестибулярной стенки мы получаем плоскость под углом к вертикальной (желаемой траектории восстановления костной ткани) и соответственно применение дистрактора позволит восстановить костную ткань под углом в оральном направлении, что приведет к смещению центральной оси гребня в соотв. сторону и значительно усложнит ортопедическое лечение. Поэтому метод дистракционного остеогенеза оптимален для исключительно вертикальной атрофии (без признаков горизонтальной), или же изначальное планирование вестибулярного восстановления костной ткани после проведения дистракционного

остеогенеза, что добавит 6 месяцев в план лечения и еще одну операцию со средним коэффициентом травматизма.

рис. 39 состояние до фиксации дистрактора

рис.40 состояние после периода активации дистрактора

Преимущества и недостатки методов восстановления альвеолярной части в дистальных отделах нижней челюсти при вертикальной атрофии представлены в таблице (таб.№2).

таб.2

ВЕРТИКАЛЬНАЯ АТРОФИЯ КОСТНОЙ ТКАНИ			
аутотрансплантация костных блоков		метод НТР	
+	-	+	-
период ожидания 6 месяцев	высокая степень травматизма (из-за области забора блока и травмы непосредственно зоны пластики)	средняя степень травматизма(исключительно из за ремоделировки мягких тканей)	период ожидания 6-9 месяцев
Минимальная вероятность необратимых изменений из-за экспозиции костного блока	Высокая вероятность травмы n. mandibularis	Возможность наращивания до 7 мм. костной ткани	Повышенная вероятность экспозиции мембраны как в ранние так и отдаленные сроки
Минимальная вероятность атрофии аугментированной кости	фиксация минипластин и минивинтов способных в дальнейшем травмировать мягкие ткани	возможность получения идеального контура альвеолярного гребня	значительная утеря атрофированных тканей в случае даже отсроченной экспозиции
Возможность наращивания костной ткани до 8 мм			

Заключение.

Безусловно, можно думать об объединении методов аутотрансплантации костных блоков и НТР для получения максимально прогнозируемого и физиологичного результата костной пластики. Однако для отработки подобных методик необходимо в совершенстве овладеть каждой из них в отдельности, а

также выявить те клинические ситуации, где необходимо такое, сложное в техническом плане вмешательство.

Таким образом, при восстановлении альвеолярного гребня в дистальных отделах нижней челюсти по горизонтали и по вертикали необходимо исходить из вышеописанных нюансов сопровождающих тот или иной метод, и определить наиболее подходящий для конкретной клинической ситуации. Необходимо определить тот результат, который вы хотели бы видеть в данной ситуации не исходя из «щадящего» или «экономичного» подхода к пациенту, а исходя из необходимости полноценного физиологичного восстановления зубного ряда с долгосрочным прогнозом, высокой эстетикой и полноценной функцией, и планирования всех необходимых для этого мероприятий. Выбранный метод должен соотноситься с общим планом лечения, и одобрен пациентом. Пациент должен быть обязательно предупрежден о возможных неблагоприятных факторах и исходах сопровождающих лечение, и дать свое согласие.

Надеемся, что вышеизложенные факторы помогут вам запланировать и провести реконструкцию альвеолярного гребня при различных видах атрофии наиболее целесообразным и эффективным для данной ситуации методом.

Авторы выражают благодарность Багдасаряну Вагану Абрамовичу за помощь в создании статьи.

СПИСОК ЛИТЕРАТУРЫ

1 Ломакин М.В
Стоматологическая имплантология (монография)/ .-М.:ГЭОТАР-МЕД, 2004. – 296 с.
2 Ломакин М.В., Иванов С.Ю., Панин А.М., Литвиненко А.Н.
Непосредственная и отсроченная имплантация при реконструкции альвеолярной части нижней челюсти // Российский стоматологический журнал /– 2005г., №4 С.9-10.
3 Ломакин М.В., Иванов С.Ю., Панин А.М., Литвиненко А.Н.
«Сандвич»-пластика альвеолярной части нижней челюсти с отсроченной дентальной имплантацией // А.Н./ Материалы X международной конференции челюстно-лицевых хирургов и стоматологов. – С. Петербург -2005г.
4.Bell RB, Blakey GH, White RP, Hillebrand DG, Molina A.
Staged reconstruction of the severely atrophic mandible with autogenous bone graft and endosteal implants.
J Oral Maxillofac Surg. 2002 Oct;60(10):1135-41
5. Simion M, Jovanovic SA, Tinti C, Benfenati SP.
Long-term evaluation of osseointegrated implants inserted at the time or after vertical ridge augmentation. A retrospective study on 123 implants with 1-5 year follow-up.
Clin Oral Implants Res. 2001 Feb;12(1):35-45
6. Danielson PA, Nemarich AN.
Subcortical bone grafting for ridge augmentation.
J Oral Surg. 1976 Oct;34(10):887-9.
7. Donos N, Kostopoulos L, Karring T.
Alveolar ridge augmentation by combining autogenous mandibular bone grafts and non-resorbable membranes
.Clin Oral Implants Res. 2002 Apr;13(2):185-91.
8. Federico Hernandez Alfaro MD, DDS, PhD, Feboms
Bone grafting in oral implantology. Techniques and Clinical Applications
9. Fonseca RJ, Nelson JF, Clark PJ, Frost DE, Olson RA.
Revascularization and healing of onlay particulate allogeneic bone grafts in primates
.J Oral Maxillofac Surg. 1983 Mar;41(3):153-62.
10. Heller AL.
Surgical technique of onlay bone grafting
.Implant Soc. 1994;5(1):5-8.
11. Kahn A, Shlomi B, Levy Y, Better H, Chaushu G.
The use of autogenous block graft for augmentation of the atrophic alveolar ridge
Refuat Hapeh Vehashinayim. 2003 Jul;20(3):54-64, 102.
12. Maire P.
Calibrated autologous bone grafts--their use in oral implantology. Widening--crest augmentation. Personal technic Rev Stomatol Chir Maxillofac. 1997 Nov;98 Suppl 1:27-30.
13. Malchiodi L, Quaranta A, D'Addona A, Scarano A, Quaranta M.
Jaw reconstruction with grafted autologous bone: early insertion of osseointegrated implants and early prosthetic loading.
J Oral Maxillofac Surg. 2006 Aug;64(8):1190-8.
14. Misch CM.
Comparison of intraoral donor sites for onlay grafting prior to implant placement.
Int J Oral Maxillofac Implants. 1997 Nov-Dec;12(6):767-76.
15. Molly L, Quirynen M, Michiels K, van Steenberghe D.
Comparison between jaw bone augmentation by means of a stiff occlusive titanium membrane or an autologous hip graft: a retrospective clinical assessment.
Clin Oral Implants Res. 2006 Oct;17(5):481-7
16 Sethi A, Kaus T.
Ridge augmentation using mandibular block bone grafts: preliminary results of an ongoing prospective study.
Int J Oral Maxillofac Implants. 2001 May-Jun;16(3):378-88.
17. Ole T Jensen, DDS, MS
Alveolar distraction osteogenesis
Quintessence publishing Co, Inc 2002
18. Pappalardo S, Baglio OA, Frasca M, Grassi FR.
Alveolar ridge augmentation by means of onlay grafts harvested from mandibular symphysis
Minerva Stomatol. 2004 Apr;53(4):143-50
19. Peleg M.
Using allogenic block grafts to augment the alveolar ridge.
Dent Implantol Update. 2004 Dec;15(12):89-94.
20. Philip J. Boyne, DMD, MS
Osseous Reconstruction of the maxilla and the Mandible
Quintessence publishing Co, Inc 1997
21. Pikos MA.
Block autografts for localized ridge augmentation: Part I. The posterior maxilla.
Implant Dent. 1999;8(3):279-85.
22. Pikos MA.
Block autografts for localized ridge augmentation: Part II. The posterior mandible.
Implant Dent. 2000;9(1):67-75.
23. Pikos MA.
Mandibular block autografts for alveolar ridge augmentationAtlas
Oral Maxillofac Surg Clin North Am. 2005 Sep;13(2):91-107
24. Proussaefs P, Lozada J.
The use of intraorally harvested autogenous block grafts for vertical alveolar ridge augmentation: a human study.
Int J Periodontics Restorative Dent. 2005 Aug;25(4):351-63.